

# Tumeurs du médiastin (diagnostic)

Cette référence de bonnes pratiques cliniques, dont l'utilisation s'effectue sur le fondement des principes déontologiques d'exercice personnel de la médecine, a été élaborée par un groupe de travail pluridisciplinaire de professionnels de santé des Dispositifs Spécifiques Régionaux du Cancer de Bourgogne-Franche-Comté (OncoBFC), du Grand Est (NEON) et d'Île-de-France (ONCORIF), en tenant compte des recommandations et réglementations nationales, conformément aux données acquises de la science au 11 juin 2024.

## 1. Généralités

- Cette référence présente la démarche diagnostique en cas de tumeur du médiastin. Elle varie selon la localisation anatomique de la tumeur. On distingue :
  - les tumeurs du **médiastin antérieur**
  - les tumeurs du **médiastin moyen**
  - les tumeurs du **médiastin postérieur**.
- La prise en charge thérapeutique des tumeurs médiastinales suivantes font l'objet d'un référentiel propre :
  - tumeurs épithéliales du thymus (thymome) : cf. [réseau RYTHMIC \(rythmic.org\)](https://www.rythmic.org)

## 2. Anatomie

- Il est classique de diviser le médiastin en 3 compartiments antéro-postérieurs :
  - **Médiastin antérieur (ou compartiment pré-vasculaire)** : comprenant les éléments situés en avant du plan frontal défini par le bord antérieur de l'aorte ascendante et du péricarde :
    - étage supérieur : au dessus de la crosse aortique
    - étage moyen : entre le bord supérieur de la crosse aortique et le bord inférieur de la carène
    - étage inférieur : en dessous du bord inférieur de la carène.
  - **Médiastin moyen (ou compartiment viscéral)** : entre le bord postérieur de l'aorte descendante et de la vertèbre et le plan frontal défini par le bord antérieur de l'aorte ascendante et du péricarde.
  - **Médiastin postérieur (ou compartiment paravertébral)** : éléments situés en arrière du bord postérieur de l'aorte descendante.

## 3. Principales étiologies

Médiastin antérieur	Médiastin moyen	Médiastin postérieur
<ul style="list-style-type: none"><li>• <b>Supérieur</b> :<ul style="list-style-type: none"><li>◦ tumeurs épithéliales thymiques</li><li>◦ adénopathies bénignes ou malignes</li><li>◦ lymphomes (LMNH et Hodgkin)</li><li>◦ goitre thyroïdien plongeant</li></ul></li></ul>	<ul style="list-style-type: none"><li>• Kystes bronchogéniques</li><li>• Adénopathies bénignes ou malignes</li><li>• Lymphomes (LMNH et Hodgkin)</li></ul>	<ul style="list-style-type: none"><li>• Tumeurs nerveuses</li><li>• Méningocèle</li><li>• Kystes para-œsophagiens</li><li>• Goître à la partie supérieure</li></ul>
<ul style="list-style-type: none"><li>• <b>Moyen</b> :<ul style="list-style-type: none"><li>◦ adénopathies</li><li>◦ lymphomes (LMNH et Hodgkin)</li><li>◦ tumeurs germinales</li><li>◦ tumeurs thymiques</li></ul></li></ul>		
<ul style="list-style-type: none"><li>• <b>Inférieur</b> :<ul style="list-style-type: none"><li>◦ tumeurs thymiques</li><li>◦ lipomes</li><li>◦ kystes pleuropéricardiques</li></ul></li></ul>		

## 4. Biopsie

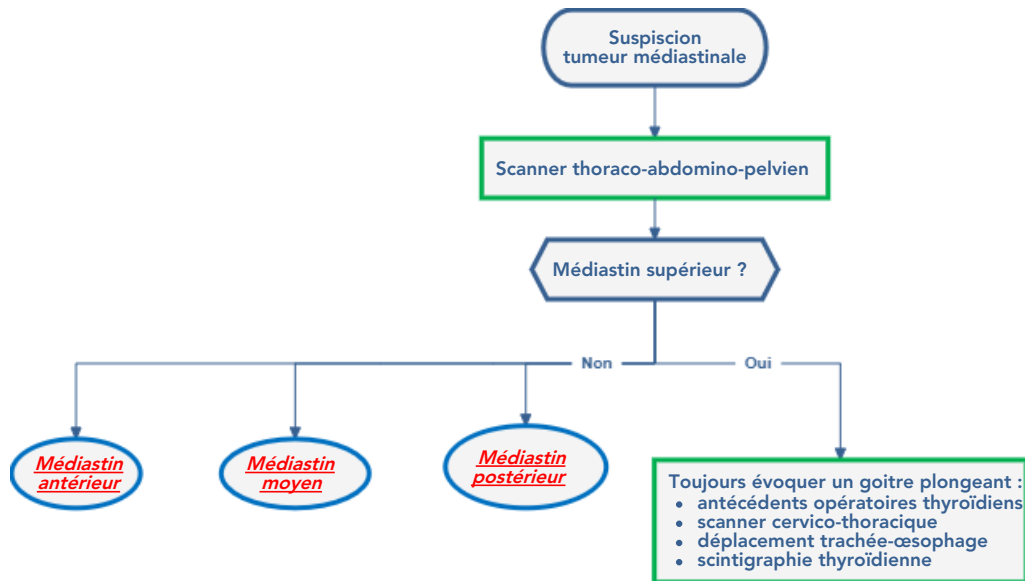
- Un échantillon histologique est nécessaire si une lésion maligne est suspectée et si les marqueurs tumoraux destumeurs germinales sont négatifs.
- La cytologie est insuffisante.
- La technique biopsique sera discutée en fonction de la localisation :
  - discussion entre biopsie chirurgicale et biopsie guidée par l'imagerie (scanner ou échographie (par voie transbronchique ou oesophagienne)).
  - la biopsie n'est pas recommandée pour les tumeurs du médiastin antérieur résécables d'emblée ou en situation d'urgence, face à une tumeur dont la tumeur germinale est fortement suspectée sur les marqueurs et rapidement progressive.
  - les tumeurs du médiastin antérieur d'allure encapsulée de plus de 3 cm, compatibles avec un thymome après bilan complet (incluant un PET-Scan et une IRM thoracique) peuvent être réséquées d'emblée.

## 5. Fréquence

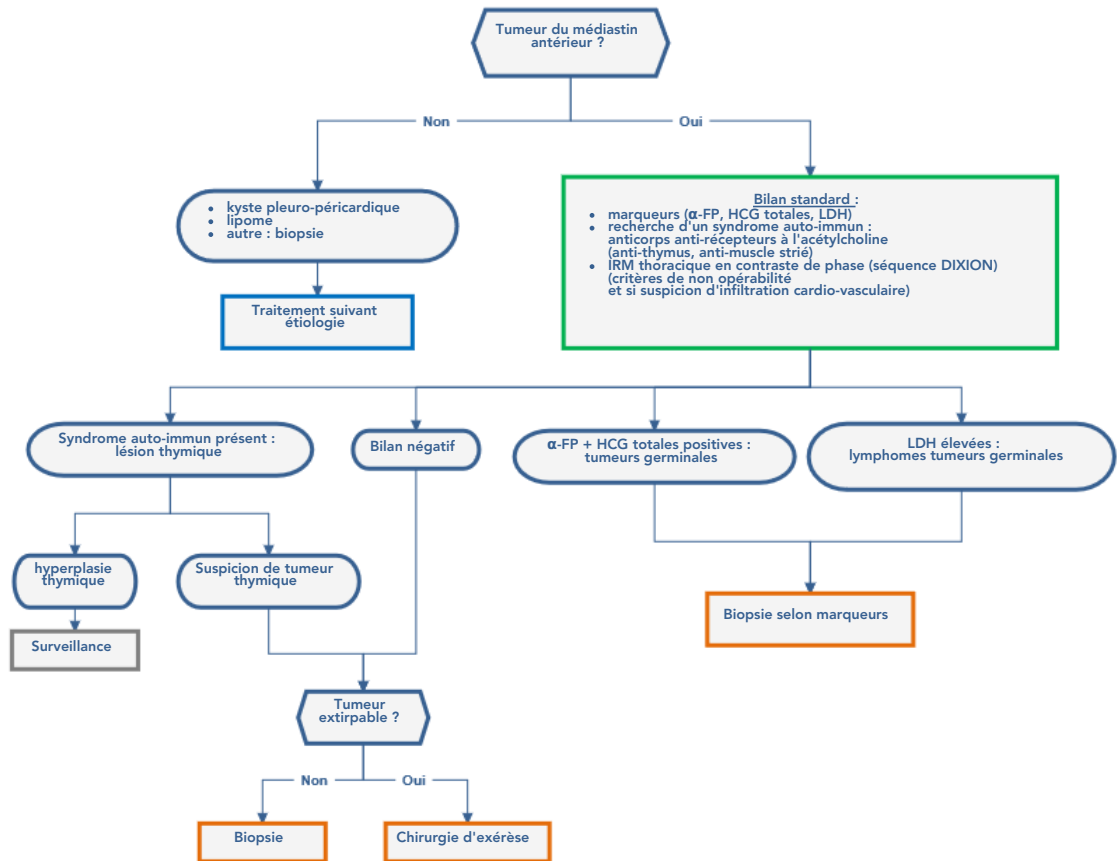
- Présentation des fréquences des tumeurs médiastinales primitives en fonction de leur localisation (Davis, 1987).
- Adénopathies ++ pour les tumeurs du médiastin antérieur et moyen.

Compartiment	Antérieur	Moyen	Postérieur
Tumeurs thymiques	30 %		
Lymphomes	20 %	21 %	
Tumeurs germinales	18 %		
Carcinomes	13 %	7 %	
Kystes	7 %	60 %	34 %
Tumeurs mésoenchymateuses	5 %	9 %	9 %
Tumeurs endocrines	5 %		2 %
Tumeurs neurogènes			53 %
<b>Fréquence</b>	<b>54 %</b>	<b>20 %</b>	<b>26 %</b>

## 6. Stratégies diagnostiques des tumeurs médiastinales

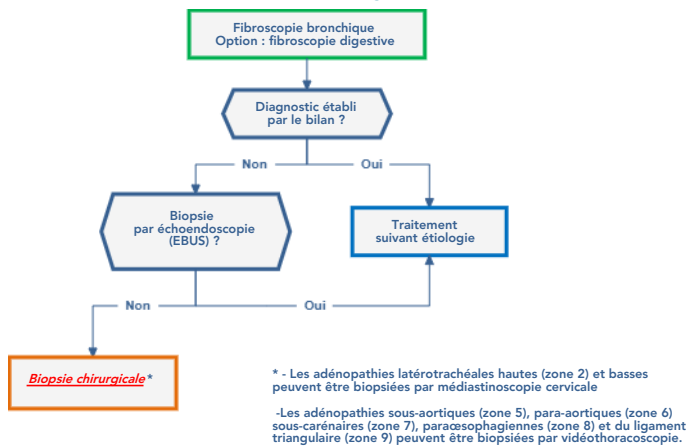


## 7. Tumeurs du médiastin antérieur

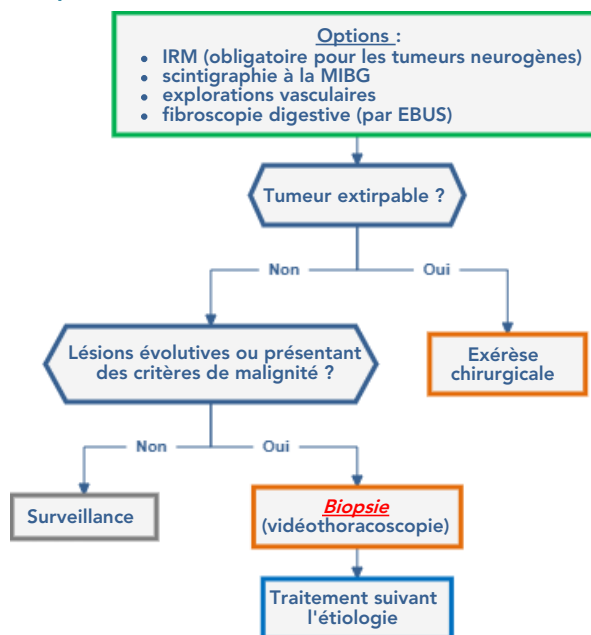


- Les tumeurs du médiastin antérieur à bilan négatif et extirpables d'emblée doivent être réséquées à visée diagnostique et thérapeutique : la ponction trans-thoracique n'a jamais été rapportée en terme de performance diagnostique ni de façon prospective, ni de façon rétrospective (Petranovic, 2015).

## 8. Tumeurs du médiastin moyen



## 9. Tumeurs du médiastin postérieur



## 10. Bibliographie

- Davis RD Jr, Oldham HN Jr, Sabiston DC Jr.  
Primary cysts and neoplasms of the mediastinum : recent changes in clinical presentation, methods of diagnosis, management, and results.  
*Ann Thorac Surg.* 1987 ; 44(3) : 229-237.
- Petranovic M, Gilman MD, Muniappan A, et al.  
Diagnostic Yield of CT-Guided Percutaneous Transthoracic Needle Biopsy for Diagnosis of Anterior Mediastinal Masses.  
*AJR Am J Roentgenol.* 2015 ; 205(4) : 774-779.

## 11. Essais cliniques



Mises à jour via le site HECTOR (Hébergement des Essais Cliniques et Thérapeutiques en Oncologie Régional) :  
<http://hector-essais-cliniques.fr>